

(Окончание. Начало в № 11 от 14.02.2014.)

Органо-сохраняющие операции на стопе

Радикальная хирургическая обработка гнойно-некротического очага направлена на удаление субстрата, поддерживающего инфекцию, а также предупреждение её дальнейшего распространения. Обычно в стационарах в статистической обработке эти операции фиксируются как некрэктомии.

Доступ на стопе выполняется наименее травматично с анатомичным обнажением патологического очага с учётом возможных путей распространения инфекции. Латеральное или медиальное клетчаточные пространства открываются разрезами по краям стопы. В случае распространения гнойно-некротического процесса от бокового клетчаточного пространства на срединное используется дополнительный Г-образный разрез у основания пальцев, с отведением формирующегося кожно-фасциального лоскута. Для подхода к глубоким флегмонам со стороны подошвенной поверхности стопы используется доступ Делорма. Разрезы выполняют широкие с проникновением при необходимости за апоневротическое пространство. При хирургической обработке

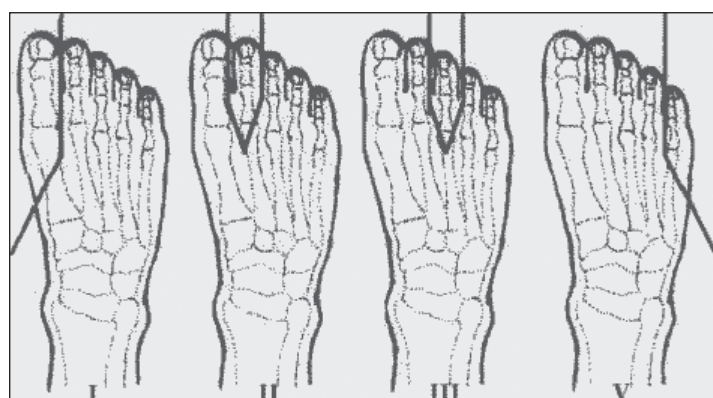


Рис 1. Схемы экзартикуляции пальцев стопы (А.Светухин, А.Земляной, 2007.)

выполняют ревизию гнойно-некротического очага с выявлением имеющихся затёков и карманов, деструкции костей и суставов. На этом этапе хирургического лечения иссекают только явно нежизнеспособные ткани, а также ткани, пропитанные гноем. Обязательно удаляют все сухожилия, апоневротические образования, находящиеся в пределах гнойного очага. Ориентирами жизнеспособности тканей являются их хорошая кровотоковость, красно-розовая, блестящая поверхность, хорошая сократимость мышц. После удаления всех гнойно-некротических тканей формируется готовая для первичной пластики рана, которую ушивают адаптированными швами. Операции завершают наложением проточно-аспирационного дренирования перфорированной трубкой, концы которой выводят через отдельные проколы.

Ампутации и экзартикуляции

Показаниями к ампутации пальцев у больных СД являются: сухая или влажная гангрена фаланги, всего пальца; сухие некрозы одной из поверхностей пальцев, гнойно-деструктивные остеоартриты и остеомиелит костей пальцев (А.Светухин с соавт., 2003, 2005).

Ампутации и экзартикуляции пальцев проводят лоскутным способом. В зависимости от локализации некротического очага применяются лоскуты тыльной, подошвенной или боковых поверхностей. Культи костных фаланг и плюсневых костей закругляют, чтобы не было острых фрагментов, создающих условия повышенного давления, которые являются причиной возникновения вторичных некрозов мягких тканей, трофических язв. В случаях распространения зоны некроза на параартикулярные ткани плюснефалангового сустава производят экзартикуляцию пальца с резекцией головки плюсневой кости. Сухожилия иссекают наиболее проксимально. Все сесамовидные косточки при экзартикуляции пальцев удаляют. Полость операционной раны обрабатывают антисептиком.

Во время формирования культи полость раны ликвидируется кожными швами с использованием синтетических рассасывающихся нитей с дренированием её перфорированной трубкой с активной аспирацией. На рис. 1 схематично представлены виды (I, II, III, IV) операций на пальцах стопы.

Резекции стопы или ампутации части стопы выполняют по поводу распространённой гнойно-некротической флегмоны, гангрены дистальной части стопы.

Установлено, что данная операция показана трём группам пациентов с сахарным диабетом:

Осложнённые формы синдрома диабетической стопы

- инфицированная нейропатическая форма СДС с поражением дистальной части стопы и с хорошим кровоснабжением стопы;
- больным с дистальным поражением нейроишемической формы СДС с хорошим кровоснабжением стопы;
- больным с ишемической формой диабетической стопы, имеющим ограниченную гангрену большей части пальцев или гангрену дистальной части стопы с последующей ангиокоррекцией.

К дистальной резекции стопы относят трансметатарзальную ампутацию стопы по Шарпу (рис. 2), при которой удаляется дистальная часть стопы на уровне диафизов плюсневых костей. К проксимальной резекции стопы - ампутации на уровне сустава Лисфранка или Шопара (А,Б).

При операции по Лисфранку выполняют экзартикуляцию в предплюсно-плюсневых суставах. Лоскуты выкраивают таким образом, чтобы закрыть торец культи с использованием плантарных мышц. При операции по Шопару экзартикуляцию производят в art. talonavicularis и art. calcaneocuboideus, с сохранением тех же принципов формирования лоскутов. Эти операции выполняют, если гнойно-некротическое поражение делает невозможным другие виды дистальных ампутаций. Как и при метатарзальной резекции, используют удлиненный подошвенный лоскут, длина которого позволяет закрыть равную поверхность торца. Если плантарный лоскут был скомпрометирован, применяют тыльный лоскут. Обязательным правилом является тщательное удаление всех сухожилий и суставных поверхностей. Закрывание раны производят кожными швами с предварительным дренированием полости раны перфорированным трубчатым дренажом.

Вместе с тем наложение на операционную рану мягких тканей классического чрескожного узлового шва в условиях диабетической ангиопатии и нейропатии осложняется краевыми некрозами, которые, долго не заживая, становятся причиной возникновения раневой инфекции. Узловые швы ведут к образованию странгуляционных борозд в краях раны, изъязвлению, прорезыванию краёв раны. С целью обеспечения гладкого заживления операционных ран нами разработан способ ушивания кожной раны при операциях у больных с СДС (удостоверение на рационализаторское предложение № 1324 «Способ ушивания раны при ампутациях нижних конечностей у больных с синдромом диабетической стопы», выданное Оренбургской государственной медицинской академией 22.11.2005). После завершения ампутации нижней конечности на любом уровне соединение краёв кожной раны осуществляется наложением внутрикожного непрерывного шва, захватывающего только глубокие слои дермы с каждой стороны кожной раны, обליжая тем самым края раны. При таком захвате нарушения кровообращения, а механическая прочность дермы позволяет удерживать края раны в полном соприкосновении до полного заживления. После купирования воспалительного процесса в ране нити не удаляются, а остающийся в ране шовный материал в последующем подвергается биодеградации. Применение внутрикожного шва при ушивании послеоперационной раны на дренажно-промывной системе значительно снижает риск возникновения послеоперационного некроза и нагноения, сокращает сроки стационарного лечения.

В комплексе лечебных мероприятий больных с осложнённым СДС весьма целесообразным является применение методик преимущественно локальной лекарственной коррекции расстройств метаболизма, ликвидации гемореологических и микроциркуляторных расстройств, достижение максимальной и длительно сохраняющейся на этом уровне концентрации в зоне поражения лекарственных средств (Г.Прохоров, 1991; Н.Атясов с соавт., 1998; А.Беляев, Е.Рыгин, 2004).

В связи с этим разработан способ ретроградной катетеризации артерий стопы (удостоверение на рационализаторское предложение № 1295 «Способ внутриартериального

введения лекарственных препаратов при ретроградной катетеризации артерий стопы у больных с синдромом «Диабетическая стопа», выданный ОГМА 21.02.2003). После удаления гнойно-некротического очага катетеризируются культи ветвей артерий стопы (ветви a.dorsalis pedis, a.tibialis posterior и пальцевые артерии). Катетеризация проводится во время операций: экзартикуляции и ампутаций пальцев, резекций стопы на различных уровнях. Катетер вводится ретроградно до уровня средней или верхней трети голени и фиксируется в культе артерии во время операции, и после неё проводится комплексная терапия с локальным регионарным введением лекарственных средств. Длительность катетеризации составляет до 2 недель и определяется сроками заживления основной раны.

При помощи длительной артериальной инфузии (до 2 недель) вводим комплекс медикаментозных средств патогенетической направленности: антибиотики, сулодексид, гепарин. Внутриартериальное введение комплекса современных антибиотиков, дезагрегантов и антикоагулянтов позволяет купировать имеющиеся циркуляторные, метаболические, ишемические расстройства.

Ангиокоррекция

Оптимального результата лечения нейроишемической и особенно ишемической форм СДС невозможно достигнуть без коррекции сосудистого компонента. Ранее считалось, что при СД реконструктивные сосудистые операции не показаны, так как при этом заболевании преобладает поражение малых сосудов, пожилой возрастной контингент, тяжёлая сопутствующая патология, высокий риск осложнений. По данным многих исследований (А.Покровский и др., 1998; А.Болтон, 1991; М.Эдмондс, 2001), пациентам с СД с успехом можно выполнить операции по восстановлению проходимости артерии нижних конечностей, их эффективность и отдалённые результаты выше, чем при медикаментозном лечении. Особенно эффективны применяемые методы хирургической реконструкции артериального русла, напрямую улучшающие магистральный кровоток и перфузию тканей дистальных отделов стопы. Среди них различают аорто-бедренное, бедренно-подколенное, бедренно-тибиальное шунтирование и чрескожное транслюминальное эндовазальное стентирование и баллонную ангиопластику.

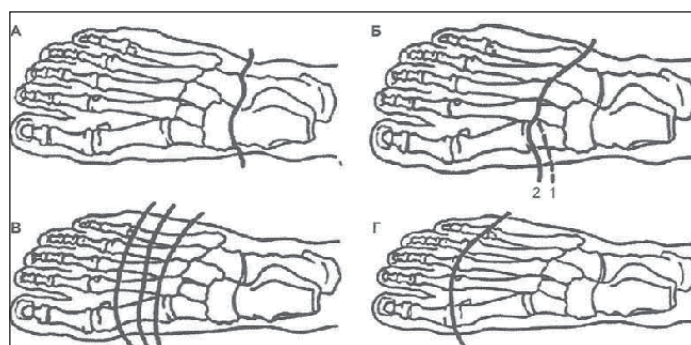


Рис 2. Схемы ампутаций стопы (по В.Чаклину, 1960): А - по Шопару; Б - по Лисфранку; В - по Шарпу; Г - по Гаранжо

К сожалению, к настоящему времени эти операции по отношению к больным с СДС пока ещё не получили должного распространения. Поэтому альтернативой остаётся **лекарственная ангиокоррекция**. Наиболее распространёнными препаратами для её проведения остаются препараты простагландина E1 (вазопростан, алпростан, каверджет).

Пластическое закрытие ран при гнойно-некротических формах диабетической стопы. Замещение дефектов тканей при СДС остаётся важной проблемой современной пластической хирургии. Полное и, возможно, более раннее закрытие гранулирующей раны одним из способов свободной или несвободной пластики - важное условие успеха локальной операции и сохранения опорной функции стопы (В.Митиш, 2000). Предпочтительно выполнение ранних реконструктивных операций, направленных на то, чтобы придать стопе функционально выгодную форму, в связи с чем осуществляются дополнительные резекции костей и различные методы кожной пластики (как расщеплёнными, так и полнослойными лоскутами) и их комбинации (Z.T.Bloomgarden,

2000; В.Гольбрайх, С.Старков, 2004; R.Eldor, 2004).

Критериями готовности раны к пластическому закрытию являются:

1. Отсутствие отёка и гиперемии окружающих тканей.
 2. Низкая (10^2-10^3) или нулевая бактериальная обсеменённость раны.
 3. Активные грануляции в ране.
- Наиболее часто используются следующие методы пластического закрытия ран:
- 1) свободный расщеплённый дерматомный кожный лоскут разной толщины (0,3-0,8 мм);
 - 2) ротированные (смещённые) кожно-фасциальные лоскуты;
 - 3) вторичные швы.

Свободные кожные трансплантаты применяют не только с целью окончательного восстановления покровных тканей, но и для временного замещения раневых поверхностей (А.Светухин с соавт., 2005).

Для аутодермопластики применяется свободный расщеплённый перфорированный дерматомный лоскут средней толщины 0,3-0,5 мм на тыле стопы и толстый лоскут 0,5-0,8 мм на подошве. Лоскут берётся дисковым электродерматомом типа Колокольца с передненаружной поверхности бедра.

При резекции пяточной кости и некрэктомии на пяточной области имеются сложности в закрытии дефекта кости мягкими тканями. Кожа в области пятки практически не смещается из-за фиброзных перемычек, идущих к надкостнице (С.Caravaggi et al., 2006). Резецированную пяточную кость можно укрыть лишь с помощью ротированного, смещённого кожного лоскута. Питательная ножка лоскута является верхней или боковой. В лоскут включают всю толщу подкожной клетчатки. Фиксируется мобилизованный лоскут обычными кожными швами без натяжения. Сформированную под лоскутом полость дренируют перфорированной трубкой через отдельные проколы.

Для пластики ран и замещения дефектов тканей свободными кровоснабжаемыми тканевыми комплексами применяют микрососудистую технику. Показанием к применению данного вида пластики являются:

- обширные и глубокие дефекты тканей над важными анатомическими образованиями функционально активных областей;
- выраженные рубцовые изменения мягких тканей и дефицит кожных покровов, окружающих раневую дефект;
- невозможность применения ранее перечисленных методов пластики полнослойными лоскутами.

Следует отметить, что этот метод требует специального микрохирургического оборудования и врачей, обладающих необходимыми навыками, что является ограничением этого вида вмешательства для широкого применения.

Вторичные швы - распространённый и несложный вид раннего пластического закрытия раны. При этом грануляции стремятся не иссекать, однако когда вмешательство сочетается с некрэктомией, грануляции частично иссекают с мобилизацией краёв раны, не допуская их дополнительной ишемизации. Операция заканчивается наложением проточно-промывного дренирования.

Лечение больных с язвенно-некротическими поражениями стоп при сахарном диабете является трудной, далеко не решённой задачей, требующей пристального внимания специалистов различных областей знания.

Вячеслав ЕСИПОВ,
заведующий кафедрой общей хирургии
Оренбургской государственной
медицинской академии,
профессор.

Константин СИВОЖЕЛЕЗОВ,
заведующий отделением гнойно-септической
хирургии отделенческой клинической
больницы на станции Оренбург
ОАО «РЖД»,
кандидат медицинских наук.

Ильдар СУЛЕЙМАНОВ,
хирург отделения
гнойно-септической хирургии ОКБ
на станции Оренбург ОАО «РЖД»,
кандидат медицинских наук.